Parasitoses Intestinais: Do Ciclo Biológico à Emergência Pediátrica

Abordagem Clínica e Terapêutica para o Internato

Dr. José Roberto Stefani | Preceptor
Centro Universitário Max Planck (UNIMAX)

Internato de Medicina 5°Ano 2026 UNIMAX

19-05-2026

O Impacto Oculto na Saúde Pública

Mundo (Países em desenvolvimento): 1 em cada 4 pessoas

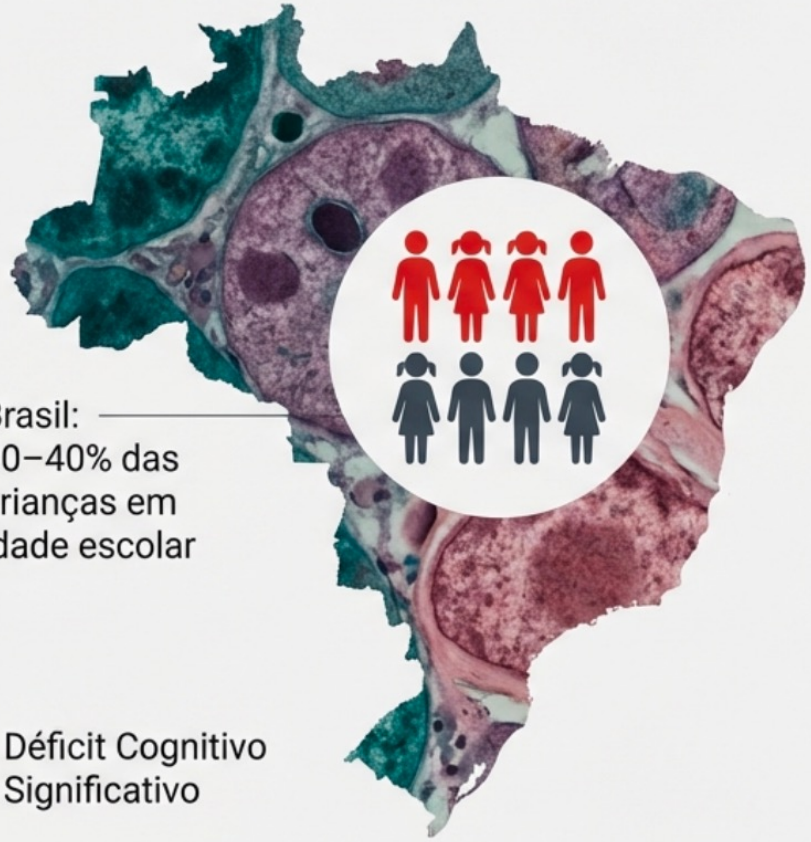

Brasil: 30–40% das crianças em idade escolar

Consequências Clínicas e Sociais

Anemia Ferropriva

Atraso Pondero-estatural

Déficit Cognitivo Significativo

Helmintos e Protozoários: Duas Classes Distintas

Helmintos (Vermes)

Nematelmintos (Cilíndricos)

Multicelulares • Ciclos Complexos

- Ascaris lumbricoides
- Ancilostoma & Necator
- Strongyloides stercoralis
- Enterobius vermicularis
- Trichuris trichiura

Platelmintos (Achatados)

- Taenia solium & saginata
- Hymenolepis nana
- Diphylobothrium latum

Protozoários

Unicelulares • Ciclos Mais Simples

Principais Patógenos

- Entamoeba histolytica (Amebíase)
- Giardia lamblia (Giardíase)

Coccídios (Oportunistas)

- Cryptosporidium sp.
- Isospora belli
- Cyclospora cayetanensis

Parasito / verminose	Método preferencial	Comentário prático
Ascaris lumbricoides	Hoffman-Pons-Janer/Lutz (sedimentação) ou concentração formol-acetato	Boa pesquisa de ovos; Kato-Katz permite quantificação
Trichuris trichiura	Kato-Katz ou sedimentação	Kato-Katz especialmente útil para quantificar ovos/g de fezes
Ancilostomídeos (Ancylostoma/Necator)	Kato-Katz	Bom para ovos e intensidade da infecção; cultura pode diferenciar espécies
Strongyloides stercoralis	Baermann-Moraes ou cultura em placa de ágar	Não confiar apenas no EPF convencional; procura-se larva, não ovo. Cultura em ágar está entre os métodos coprológicos mais sensíveis. (CDC)
Enterobius vermicularis	Método de Graham — fita adesiva perianal	Melhor que fezes; colher pela manhã, antes de banho/evacuação
Taenia spp.	Sedimentação/concentração	Pesquisa de ovos/proglotes; ovo não diferencia T. solium de T. saginata

Parasito / verminose	Método preferencial	Comentário prático
Hymenolepis nana	Sedimentação/concentração	Pesquisa de ovos
Schistosoma mansoni	Kato-Katz	Método clássico; permite quantificar ovos/g e estimar carga parasitária
Giardia duodenalis	Antígeno fecal (ELISA/DFA) ou PCR	Mais sensível que microscopia isolada em muitos cenários; microscopia com concentração também é válida. (CDC)
Entamoeba histolytica	Antígeno específico ou PCR	Microscopia não diferencia adequadamente E. histolytica de E. dispar; PCR é particularmente útil. (CDC)
Cryptosporidium	Antígeno/PCR ou Ziehl-Neelsen modificado	Coloração ácido-resistente específica. (CDC)
Cyclospora/Cystoisospora	Ácido-resistente modificado ± PCR	Deve ser solicitado especificamente ao laboratório. (CDC)

Caso Clínico 1

Um menino de 6 anos é admitido no pronto-socorro com quadro de dor abdominal em cólica, vômitos biliosos e parada de eliminação de flatos e fezes há 24 horas. Ao exame físico, apresenta distensão abdominal e massa palpável em flanco direito com aspecto de "novelo". A radiografia de abdome mostra níveis hidroaéreos e imagem sugestiva de "bolo de áscaris".

Sobre o manejo deste paciente:

I.Instituir jejum absoluto, hidratação venosa e descompressão gástrica via sonda nasogástrica.

II. Administrar Albendazol.

III. Óleo Mineral via SNG após eliminar o óleo - Piperazina.

IV. Indicar laparotomia imediatamente.

É correto o que se afirma em:

A) I e III, apenas.

B) I apenas.

C) II e IV, apenas.

D) I, III e IV, apenas.

E) I, II, III e IV.

Caso Clínico 1

Resposta: A

Comentário: O tratamento inicial da suboclusão por Ascaris é conservador: jejum, hidratação venosa e SNG (item I), com óleo mineral pela sonda até a eliminação por via retal; o anti-helmíntico vem só depois (item III — SBP). O Albendazol na fase aguda (item II) pode agravar a obstrução ou causar perfuração. A cirurgia (item IV) reserva-se para falha do tratamento conservador ou complicações como peritonite.

Ascaris lumbricoides: Epidemiologia e Ciclo de Vida

Ascaridíase é a helmintíase mais prevalente no mundo (estimativas apontam 400 a 800 milhões de infectados). A transmissão é fecal-oral, pela ingestão de ovos embrionados em água ou alimentos.

1. Ingestão e Eclosão: Ovos ingeridos eclodem no duodeno liberando larvas.

2. Migração Parenquimatosa: Larvas penetram na mucosa -> Circulação Portal -> Fígado -> Coração -> Pulmões

3. Fase Pulmonar e Deglutição: Maturação nos alvéolos -> Ascensão pela árvore brônquica -> Deglutição.

4. Fase Intestinal: Retorno ao intestino delgado -> Maturação em vermes adultos.

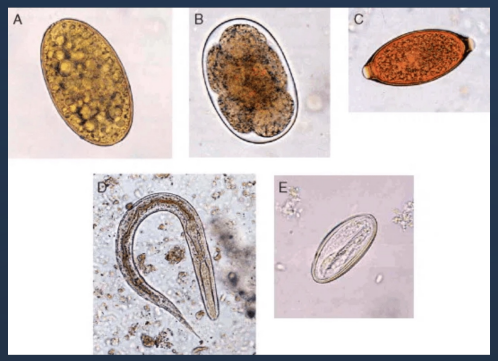

Figura: Ovos e estágios larvais de Ascaris lumbricoides.

Ascaris lumbricoides	
Tamanho Adulto	Até 40 cm
Duração do Ciclo	2 a 3 meses
Longevidade	1 a 2 anos

Ascaridíase: O Ciclo de Loeffler e a Rotina

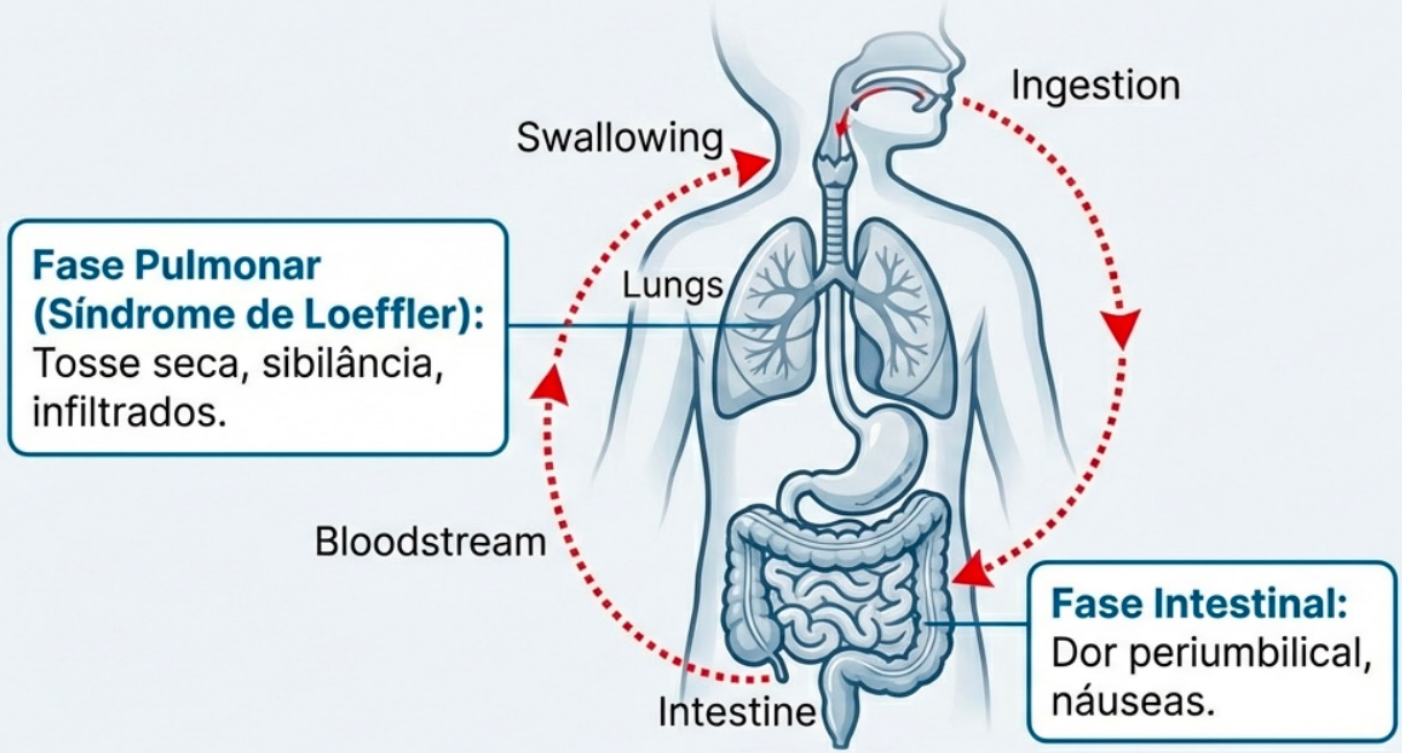

Fase Pulmonar (Síndrome de Loeffler): Tosse seca, sibilância, infiltrados.

Fase Intestinal: Dor periumbilical, náuseas.

Tratamento de Rotina

Albendazol
400 mg
(Dose Única)

Síndrome de Löffler e Obstrução Intestinal

Fase Pulmonar (Migração Larval)

Síndrome de Löffler

Ocorre durante a passagem das larvas pelos pulmões.

Tosse seca e dispneia

Febre baixa

Sibilância (semelhante à asma)

Eosinofilia marcada no hemograma

Infiltrados pulmonares migratórios no Raio-X

Fase Intestinal

Sintomatologia Geral

Depende da carga parasitária.

Infecções leves: Geralmente assintomáticas.

Infecções moderadas/graves: Dor abdominal tipo cólica, náuseas, vômitos, distensão abdominal.

Complicações Graves

Obstrução Intestinal

Formação de um **"Bolo de Áscaris"** que obstrui o lúmen intestinal. Emergência cirúrgica comum em crianças com infecção maciça.

Migração Errática

Vermes adultos podem migrar para orifícios e ductos:

Colecistite / Colangite (Vias biliares)

Pancreatite aguda

Eliminação por boca ou narinas

Impacto Nutricional

Competição por nutrientes levando à desnutrição crônica e déficit de crescimento.

Ascaridíase: Diagnóstico e Tratamento

Diagnóstico

Exame Parasitológico de Fezes (EPF)
Método padrão. Visualização de ovos.

Hemograma

Avaliar eosinofilia (fase pulmonar)
e anemia.

Radiografia de Abdômen

⚠ Obstrução Intestinal: Protocolo Crítico

Em suspeita de obstrução: imagem
de "corda" ou "espiral" característica.

Tratamento (Não Complicado)

Fármaco	Posologia
Albendazol	400 mg VO (200mg se 12-24m) Dose única
Mebendazol	100 mg 2x/dia por 3 dias (mesma dose a partir de 1 ano)

Caso Clínico 2

Menina de 12 anos, com diagnóstico de Lúpus Eritematoso Sistêmico, iniciará pulsoterapia com metilprednisolona. O médico assistente prescreve Ivermectina 0,2mg/kg por 2 dias, mesmo com exame parasitológico de fezes (EPF) negativo.

Essa conduta baseia-se no fato de que:

A) O corticoide aumenta a absorção intestinal de Ivermectina, potencializando sua ação.

B) O EPF pelo método de Hoffmann tem sensibilidade superior a 90% para Strongyloides stercoralis.

C) O corticoide possui semelhança química com a ecdisona, acelerando a transformação de larvas no intestino e podendo causar síndrome de hiperinfecção.

D) A Ivermectina atua como imunomodulador, auxiliando no controle da doença autoimune.

E) O uso de corticoides inibe a autoinfecção externa, tornando o tratamento necessário apenas para a forma intestinal.

Caso Clínico 2

Resposta:C

Comentário: O tratamento empírico é mandatório em áreas endêmicas antes da imunossupressão porque o corticoide mimetiza o hormônio de muda do verme (ecdisona), disparando um ciclo de autoinfecção maciça que pode levar à sepse por translocação de bactérias gram-negativas.

ESTRONGILOIDÍASE E A AUTOINFESTAÇÃO

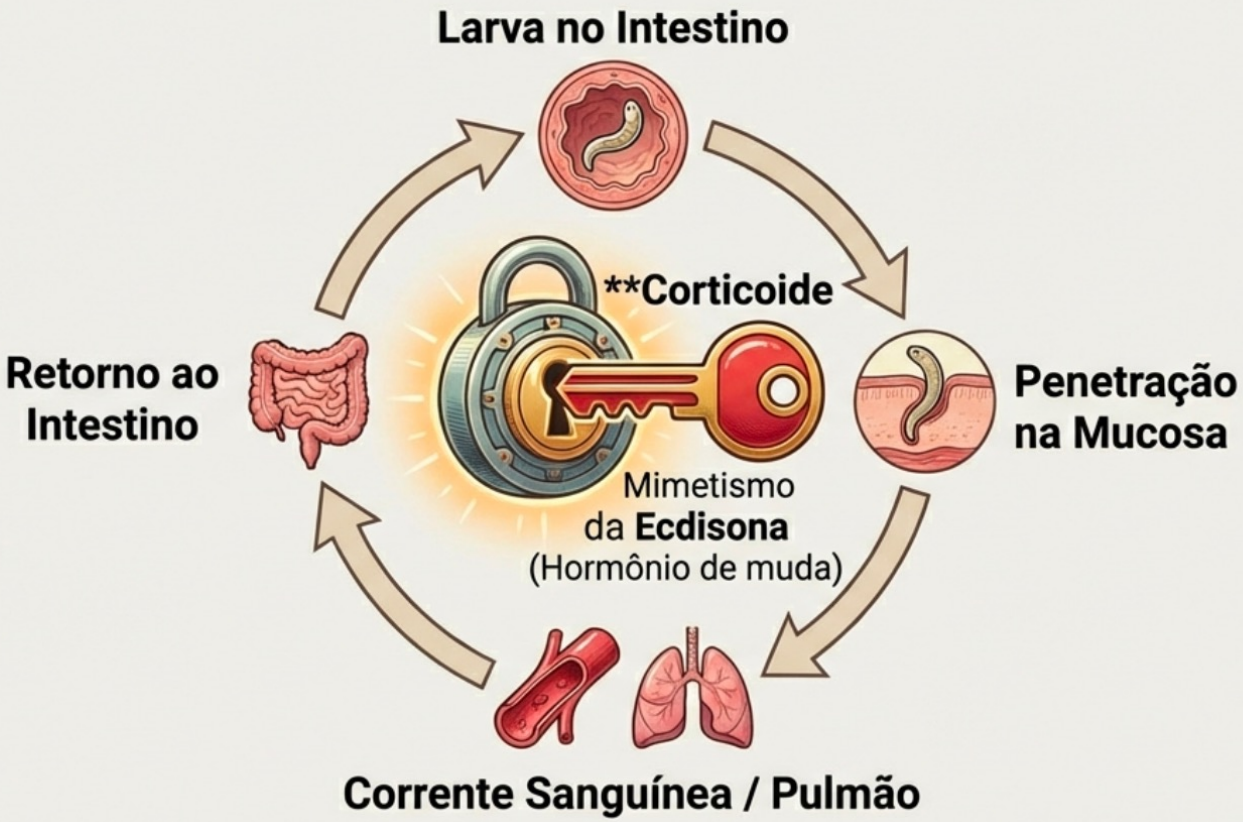

Acelerador Biológico:

O uso de corticoides desencadeia a reprodução explosiva do parasita **(Hiperinfecção).**

Strongyloides stercoralis

A Armadilha do Corticoide e a Hiperinfecção

A Armadilha

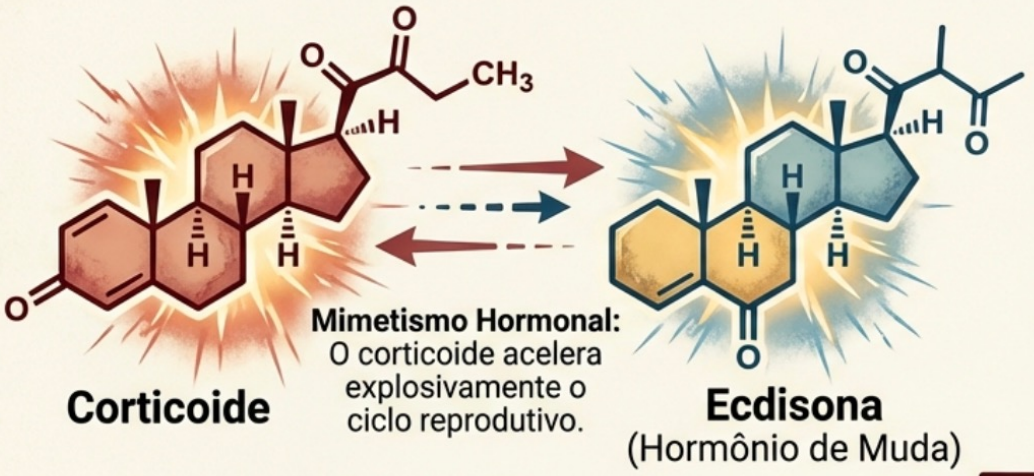

Risco: Sepse por translocação e disseminação sistêmica.

O Protocolo

Profilaxia Obrigatória

Quando: Antes de pulsoterapia, quimioterapia ou biológicos.

O Que: Ivermectina (200 µg/kg por 2 dias).

PÉROLA DO INTERNATO

Tratar empiricamente é obrigatório **antes da imunossupressão,** mesmo com exame de fezes negativo.

Strongyloides stercoralis: Autoinfecção

Larvas filarioides no solo penetram a pele.

Ciclo de Loss: Pulmões -> Traqueia -> Faringe. Deglutição e maturação no intestino delgado

Nematódeo intestinal com capacidade única de realizar seu ciclo completo dentro do hospedeiro humano. As fêmeas partenogenéticas vivem na mucosa do intestino delgado.

Autoinfecção permite que a infecção persista por décadas sem nova exposição externa.
Em imunossuprimidos (uso de corticoides), pode levar à **Síndrome de Hiperinfecção**, com alta letalidade.

Autoinfecção interna: larvas rabditoides se transformam em filarioides ainda nas fezes dentro do intestino penetrando na mucosa intestinal.

Autoinfecção externa: larvas eclodem na região perianal e penetram na pele, reiniciando o ciclo pulmonar e intestinal.

Resultado:
Aumento exponencial da carga parasitária.

Estrongiloidíase: Desafios Diagnósticos e Terapêutica

Diagnóstico Específico:

Baermann-Moraes (Padrão-Ouro): Método de termohidrotropismo para isolamento de larvas vivas.

O EPF convencional (Hoffman) tem baixa sensibilidade (~30%).

Cultura em Placa de Ágar:
Alta sensibilidade. Visualização dos rastros de bactérias deixados pelas larvas.

Sorologia (ELISA):
Útil em casos de baixa carga parasitária ou para triagem, mas não diferencia infecção ativa de passada.

Tratamento

Ivermectina 200 mcg/kg/dia 2 dias
1ª Escolha. Sem repetição de rotina.

Albendazol 400 mg 2x/dia 3 a 7 dias
Menor taxa de cura.

Tiabendazol 25 mg/kg 2x/dia 2 dias
Alta toxicidade.

Alerta:
Síndrome de Hiperinfecção

Pacientes que serão submetidos a imunossupressão (corticoides, quimioterapia, transplantes) DEVEM ser investigados ou tratados empiricamente para Estrongiloidíase para prevenir a forma disseminada fatal.

PROFILAXIA PRÉ-IMUNOSSUPRESSÃO

Obrigatório para prevenir Síndrome de Hiperinfecção Disseminada

Antes de iniciar:

- Pulsoterapia com corticoides
- Quimioterapia
- Imunobiológicos

Protocolo Empírico:
IVERMECTINA
200 µg/kg por 2 dias

Caso Clínico 3

Uma criança de 8 anos, residente em área rural, apresenta palidez cutâneo-mucosa intensa, fadiga aos pequenos esforços e história de "coceira nos pés" após contato com solo úmido. O hemograma revela anemia hipocrômica e microcítica com eosinofilia importante.

O mecanismo fisiopatológico primário desta anemia é:

A)Competição direta do parasita pela vitamina

B12 no íleo terminal.

B) Hemólise intravascular mediada por complexos imunes Th1.

C) Perda sanguínea crônica e espoliação de ferro devido à fixação de vermes adultos na mucosa intestinal através de placas cortantes.

D) Supressão da medula óssea causada pela liberação de toxinas por trofozoítas invasivos.

E) Má absorção de ferro causada pelo "atapetamento" da mucosa intestinal por cistos.

Caso Clínico 3

Resposta:C

Comentário: O quadro sugere Ancilostomíase (Ancylostoma ou Necator), onde as formas adultas são hematófagas e causam perda sanguínea crônica, resultando em anemia ferropriva grave.

Ancilostomíase: Epidemiologia e Patogenia

Agentes Etiológicos

Causada por nematódeos da família Ancylostomidae:

- **Necator americanus** (Predominante no Brasil)
- **Ancylostoma duodenale**

Transmissão

Ocorre principalmente pela **penetração ativa de larvas filarioides** na pele (pés), em contato com solo contaminado. A infecção oral é possível (A. duodenale), mas menos comum.

Ciclo de Vida (Resumo)

Pele -> Circulação -> Pulmões (Ciclo de Loss) -> Deglutição -> Intestino Delgado (Fixação).

Patogenia: Anemia Ferropriva

Os vermes adultos fixam-se à mucosa intestinal com dentes ou placas cortantes, causando micro-hemorragias contínuas.

N. americanus: 0,03 ml sangue/verme/dia

A. duodenale: 0,20 ml sangue/verme/dia

Larva filarioide infectante.

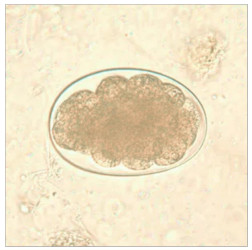

Cápsula bucal (dentes/placas).

Ancilostomíase: Diagnóstico e Manejo Terapêutico

Diagnóstico Laboratorial

Exame Parasitológico de Fezes (EPF) — identificação de ovos; métodos de concentração aumentam sensibilidade.

Hemograma Completo — avalia gravidade; achados: **anemia microcítica/hipocrômica** e eosinofilia.

Tratamento Antiparasitário

- **Albendazol (1ª Escolha)**
  400 mg VO, dose única — alta eficácia.
- **Mebendazol**
  100 mg VO, 2x/dia por 3 dias — alternativa.
- **Pamoato de Pirantel**
  11 mg/kg VO, dose única (máx 1 g)
  — opção para gestantes.

Nota: em anemia grave (Hb < 5 g/dL) com descompensação, realizar transfusão de concentrado de hemácias.

Tratamento da Anemia (Crucial)

- A erradicação do parasita não corrige a anemia imediatamente; repôr ferro é essencial.
- **Sulfato Ferroso** — 3 a 6 mg/kg/dia de ferro elementar; manter 2–3 meses após normalizar Hb.

Caso Clínico 4

Um menino de 10 anos, procedente de área rural de Minas Gerais, é levado ao pediatra com quadro de dor abdominal em hipocôndrio direito, diarreia intermitente e distensão abdominal há 3 meses. Ao exame: hepatomegalia de 4 cm, baço palpável e ascite discreta. Hemograma revela eosinofilia de 18%. Há relato de banho frequente em córrego local.

Assinale a alternativa CORRETA sobre o diagnóstico e conduta:

A) O diagnóstico de certeza é feito pelo método de Baermann-Moraes, indicado para detecção de larvas vivas nas fezes.

B) O método de Kato-Katz é o padrão-ouro para diagnóstico, e o tratamento de escolha é Praziquantel 60 mg/kg em dose única para crianças.

C) O quadro sugere forma hepatoesplênica avançada, devendo-se iniciar imediatamente Oxamniquina 60 mg/kg por 3 dias.

D) A sorologia (ELISA) é suficiente para confirmar o diagnóstico, dispensando o exame parasitológico de fezes.

E) O tratamento de escolha é Albendazol 400 mg em dose única, pois age diretamente nos vasos mesentéricos.

Caso Clínico 4

Resposta: B

Comentário: O Kato-Katz é o método padrão-ouro para diagnóstico de esquistossomose, pois permite a contagem de ovos por grama de fezes, avaliando a carga parasitária. O tratamento de escolha em crianças é o Praziquantel 60 mg/kg em dose única. O quadro clínico descrito (hepatomegalia + esplenomegalia + eosinofilia + história epidemiológica com contato hídrico em área endêmica) é típico da forma hepatointestinal — ainda tratável e reversível, diferente da forma hepatoesplênica avançada com fibrose de Symmers.

Schistosoma mansoni: Esquistossomose

Epidemiologia no Brasil

Endêmica em MG, BA, PE, AL, SE, RJ e ES. Estima-se 1,5 a 2 milhões de infectados no Brasil. Transmissão hídrica: contato com água contendo cercárias liberadas pelo caramujo Biomphalaria.

Ovos eliminados nas fezes contaminam coleções hídricas, infectando o caramujo Biomphalaria.

Cercárias penetram a pele durante contato com água. Esquistossômulos migram via circulação até os vasos mesentéricos.

Vermes adultos vivem nos vasos mesentéricos; ovos depositados causam granulomas hepáticos (fibrose).

Formas Clínicas

1. Aguda (Febre de Katayama): febre, urticária, eosinofilia intensa, hepatoesplenomegalia — ocorre 4 a 8 semanas após a infecção.
2. Hepatointestinal: dor abdominal, diarreia, hepatomegalia; ovos causam granulomas hepáticos.
3. Hepatoesplênica: fibrose periportal de Symmers, hipertensão portal, esplenomegalia — forma grave com risco de hemorragia digestiva alta.

Diagnóstico e Tratamento

Diagnóstico: EPF (método de Kato-Katz — padrão-ouro), biópsia retal, sorologia (ELISA).

Tratamento: Praziquantel 60 mg/kg (crianças) ou 50 mg/kg (adultos) — dose única.
Alternativa: Oxamniquina 20 mg/kg dose única (adultos).

Caso Clínico 5

Durante uma palestra de educação em saúde, um interno de medicina explica a diferença entre Teníase e Cisticercose. Para evitar a Cisticercose Humana, ele deve enfatizar:

A) O cozimento adequado da carne de porco e de boi antes do consumo.

B) A lavagem rigorosa de mãos e de alimentos crus (frutas e verduras), além do tratamento da água.

C) O combate ao caramujo Biomphalaria, hospedeiro intermediário do parasita.

D) O uso de calçados para evitar a penetração percutânea de larvas.

E) A vacinação sistemática de suínos em áreas endêmicas.

Caso Clínico 5

Resposta:B

Comentário: A cisticercose humana é adquirida pela ingestão de ovos de Taenia solium eliminados nas fezes humanas (ciclo fecal-oral), e não pelo consumo de carne. O consumo de carne mal cozida contendo cisticercos causa a Teníase (presença do verme adulto no intestino).

Teníase vs. Cisticercose: Qual a Diferença?

Ingestão de Carne
(Cisticercos)

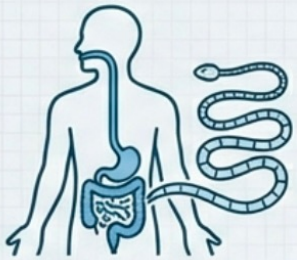

TENÍASE
(Verme Adulto/Solitária)
Praziquantel (dose única)

Ingestão de Ovos
(Fecal-oral)

CISTICERCOSE
(Cistos teciduais)
Homem = Hospedeiro Intermediário

Teníase e Cisticercose: Ciclos Distintos

Taenia solium

Hospedeiro Intermediário Suíno (Porco)

Escólex Com ganchos (Rostelo)

Risco Grave **Cisticercose Humana**

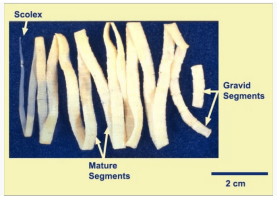

Taenia saginata

Hospedeiro Intermediário Bovino (Boi)

Escólex Sem ganchos (Inerme)

Risco Grave Raro (Apenas Teníase)

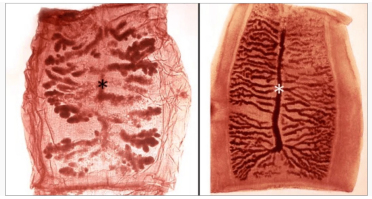

Teníase (Verme Adulto)

Ingestão de **carne crua ou malpassada** com cisticercos. O verme adulto vive no intestino humano.

Cisticercose Humana

Ingestão acidental de **OVOS de T. solium**. Humano vira hospedeiro intermediário; larvas podem atingir cérebro e músculos.

Espectro Clínico: Teníase vs. Cisticercose

Teníase Intestinal

Sintomas Gerais

- Frequentemente assintomática.
- Dor abdominal leve, náuseas, alteração do apetite.

Sinal Principal

- **Eliminação de Proglotes:**

Segmentos do verme saem ativamente pelo ânus, causando prurido e constrangimento social.

Cisticercose (T. solium)

Neurocisticercose (NCC)

- **Crises Convulsivas:**
  Principal causa de epilepsia adquirida em países endêmicos.
- **Hipertensão Intracraniana:**
  Cefaleia, vômitos, papiledema (cistos ventriculares ou racemosos).
- Alterações psíquicas e cognitivas.

Outras Formas

- **Ocular:** Perda visual, descolamento de retina.
- **Muscular/Subcutânea:**
  Nódulos palpáveis (geralmente assintomáticos).

Teníase: Diagnóstico e Tratamento

Diagnóstico Parasitológico

Tamização (Lavagem das Fezes)
Método mais eficaz. Permite recuperar proglotes grávidas para diferenciação de espécie (contagem de ramos uterinos) e o escólex.

Exame Parasitológico de Fezes (EPF)
Identifica ovos de *Taenia sp,* mas não distingue . *T. solium de T. saginata.*

Método de Graham (Fita Gomada)
Útil para *T. saginata* cujas proglotes migram ativamente para a região perianal, liberando ovos.

Tratamento Farmacológico

Medicamento	
Praziquantel	5 a 10 mg/kg - Dose Única 1ª Escolha. Alta eficácia (>95%).
Niclosamida	2 g (Adultos) - Dose Única Alternativa. Comprimidos devem ser mastigados.

Cuidado Crítico: Neurocisticercose

Em áreas endêmicas, antes de tratar teníase com Praziquantel ou Albendazol, realizar avaliação neurológica. Se NCC confirmada ou suspeita, iniciar dexametasona 48–72 h antes do antiparasitário para prevenir reação inflamatória intensa à morte do parasita (edema cerebral, convulsões).em cistos cerebrais assintomáticos, provocando convulsões.

Hymenolepis nana: A Tênia Anã

Características Gerais

É o cestódeo mais comum em humanos, especialmente em crianças. Mede apenas 2 a 4 cm. Diferente das outras tênias, não necessita obrigatoriamente de hospedeiro intermediário.

Ciclo Monoxênico (Direto)

Ingestão de ovos infectantes (fecal-oral).
Eclosão da oncosfera no intestino Delgado.
Penetração na vilosidade -> Larva Cisticercoide (4 dias).
Retorno ao lúmen -> Verme Adulto (fixação).

Autoinfecção Interna

Mecanismo que perpetua a infecção e aumenta a carga parasitária sem nova exposição externa.
Ovos eclodem dentro do intestino antes de serem eliminados e as Larvas penetram na mucosa e reiniciam o ciclo
Pode levar a sintomas intensos (dor abdominal, diarreia, irritabilidade).

Epidemiologia

Altamente prevalente em ambientes institucionais (creches, orfanatos) e familiares devido à facilidade de transmissão pessoa a pessoa.

Hymenolepis nana: A Tênia Anã

Hymenolepis nana

Ciclo biológico da tênia anã · o único cestódeo humano que dispensa hospedeiro intermediário

- ciclo direto — pessoa a pessoa
- ciclo indireto — via artrópode
- autoinfecção — não sai do hospedeiro

MEIO EXTERNO

Água, alimentos, mãos e fômites
poeira, brinquedos, superfícies

ingestão fecal–oral

autoinfecção externa (mão–boca) e transmissão interpessoal

Ovos eliminados nas fezes
já infectantes no momento da eliminação — não precisam de maturação no solo

O ovo já sai infectante: basta a mão suja e a boca.

eliminação fecal

HOSPEDEIRO DEFINITIVO · INTESTINO DELGADO

1 Ovo ingerido
chega ao duodeno

eclode

2 Oncosfera
embrião hexacanto com 6 acúleos

invade

3 Invade a vilosidade
atravessa o epitélio

≈ 4 dias

4 Cisticercoide
larva formada na vilosidade

rompe a vilosidade

5 Volta à luz intestinal
o escólex se evagina e desce até o íleo

6 Verme adulto no íleo
escólex com 4 ventosas e rostelo retrátil com 20–30 ganchos · 15–40 mm

7 Proglotes grávidas
desintegram-se na luz e liberam os ovos — aqui o ciclo se bifurca

AUTOINFECÇÃO INTERNA
o ovo eclode na própria luz intestinal e reinicia a etapa 2 — sem passar pelo meio externo

Período pré-patente ≈ 30 dias — da ingestão do ovo (1) à eliminação de novos ovos (7). O verme adulto vive de 4 a 6 semanas.

ingestão acidental do inseto em grãos, farinha e cereais

HOSPEDEIRO INTERMEDIÁRIO FACULTATIVO · ARTRÓPODE E RESERVATÓRIO

Larva de besouro da farinha ou pulga
Tribolium, Tenebrio, Xenopsylla — ingerem o ovo

Cisticercoide no inseto
desenvolve-se no hemocele e ali permanece infectante

Roedores — reservatório zoonótico
hospedeiros definitivos; cumprem o mesmo ciclo completo (H. nana var. fraterna)

Conduta: praziquantel 25 mg/kg VO em dose única — age sobre o verme adulto *e* sobre o cisticercoide dentro da vilosidade, que os teniicidas de ação luminal não alcançam. Trate também os contatos domiciliares.

Himenolepíase: Diagnóstico e Terapêutica

Diagnóstico Parasitológico

O diagnóstico baseia-se na identificação microscópica dos ovos no **Exame Parasitológico de Fezes (EPF)**.

Características do Ovo:

Transparente (hialino) e quase esférico
Possui membrana externa fina e membrana interna (oncofera) com dois polos.

Filamentos polares
H. Nana - partem dos polos da oncofera
H. Diminuta não tem filamentos

Tratamento Farmacológico

Praziquantel	25 mg/kg	**Dose Única**
Nitazoxanida	7,5 mg/kg (12/12h) **3 dias**	
Niclosamida	2 g/dia (Adulto) **5 a 7 dias**	

Desafio Terapêutico: Autoinfecção

Devido ao ciclo de autoinfecção interna, cisticercóides presentes na mucosa intestinal podem sobreviver ao tratamento de dose única.
Recomenda-se repetir o EPF após 2-3 semanas para controle de cura.

Caso Clínico 6

J F C , 12 anos,, sexo masculino, apresenta quadro de diarreia com sangue vivo, muco e tenesmo há 5 dias, associado a febre alta e dor em hipocôndrio direito.

A ultrassonografia abdominal revela uma lesão hipoecoica única, de 5 cm, no lobo hepático direito.

Considerando a principal hipótese diagnóstica, a conduta correta é;

A) Prescrever Metronidazol venoso seguido de um amebicida luminal (como Teclozana) para eliminar cistos remanescentes.

B) Realizar aspiração imediata do abscesso, que deve apresentar aspecto de "suco de gengibre".

C) Iniciar Albendazol 400 mg por 3 dias para tratamento de possível abscesso por Ascaris.

D) Solicitar colonoscopia imediata, esperando encontrar úlceras em "mapa" com fundo fibrinoso.

E) Tratar apenas com hidratação, pois o quadro costuma ser autolimitado em adultos.

Caso Clínico 6

Resposta:A

Comentário: O quadro de disenteria seguido de dor hepática sugere Amebíase com evolução para Abscesso Hepático Amebiano. O tratamento requer um amebicida tecidual (Metronidazol) para tratar a forma invasiva e, obrigatoriamente, um amebicida luminal posterior para evitar recidivas e não ser um portador assintomático.

Amebíase: Epidemiologia e Espectro Clínico

Agente Etiológico

Protozoário: **Entamoeba histolytica**.

Nota Importante:
Morfologicamente idêntica à *Entamoeba dispar* (não patogênica). A distinção é crucial para evitar tratamentos desnecessários.

Formas Clínicas

1. **Intestinal (Colite Amebiana)**
   Disenteria (fezes com muco e sangue).
   Dor abdominal tipo cólica e tenesmo.
   Úlceras em "botão de camisa" no cólon.
2. **Extraintestinal**
   Abscesso Amebiano:
   Hepático é a complicação mais comum. Dor no hipocôndrio direito e febre.
   Pleuropulmonar, Cerebral (raro).

Cisto maduro (forma infectante) com núcleos característicos.

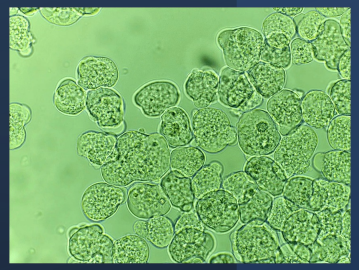

Trofozoíto (forma invasiva) fagocitando hemácias.

Amebíase: Diagnóstico e Estratégia Terapêutica

Diagnóstico Diferencial

Pesquisa de Antígeno (ELISA)

Método de escolha para diferenciar *E. histolytica* (patogênica) de *E. dispar* (comensal) nas fezes.

Microscopia (EPF)

Baixa especificidade. A presença de trofozoítos com hemácias fagocitadas (hematofagismo) é patognomônica de *E. histolytica*.

Sorologia e Imagem

Essenciais para diagnóstico de Abscesso Hepático Amebiano (USG/TC + Sorologia positiva).

Protocolo de Tratamento

Fármaco e Posologia

Amebicida Tecidual **Metronidazol (Mata trofozoítos)**

Para formas invasivas (Disenteria/Abscesso).

Amebicida Luminal **Teclozan / Etofamida (Mata cistos)**

Para portadores de cistos ou pós-tratamento invasivo.

Regra de Ouro

No tratamento da forma invasiva, o Metronidazol DEVE ser seguido por um Amebicida Luminal para erradicar os cistos remanescentes e prevenir recidivas ou estado de portador.

Caso Clínico 7

Uma criança de 4 anos é levada ao pediatra com queixa de diarreia crônica, caracterizada por fezes volumosas, brilhantes e de odor fétido, além de distensão abdominal e flatulência. A mãe relata que a criança parou de ganhar peso nos últimos três meses. O exame parasitológico de fezes confirmou a presença de cistos de Giardia lamblia.

Sobre a fisiopatologia deste quadro, é correto afirmar que:

A) O parasita invade a submucosa intestinal, causando úlceras em "botão de camisa".

B) A diarreia é do tipo secretora, mediada por toxinas que ativam o AMP cíclico.

C) O trofozoíta adere ao epitélio através de um disco suctorial, causando "atapetamento" da mucosa e atrofia de vilosidades, o que gera deficiência secundária de dissacaridases.

D) A má absorção ocorre devido à competição direta do parasita pelo ferro e vitamina B12 no íleo terminal.

E) O tratamento deve ser feito exclusivamente com Albendazol em dose única para garantir a eliminação dos trofozoítas.

Caso Clínico 7

Resposta:C

Comentário: A Giardia não é invasiva. Sua patogenia envolve o dano mecânico e o "atapetamento" da mucosa, que reduz a superfície de absorção e causa a inativação de enzimas como a lactase, levando à esteatorreia e perda ponderal.

Giardia lamblia: A Giardíase

Agente e Habitat

Protozoário flagelado que habita o **duodeno e jejuno proximal**. Apresenta-se em duas formas:

Cisto:
Forma infectante, resistente no ambiente.

Trofozoíto:

Forma vegetativa, móvel, com formato piriforme ("face de velho").

Patogenia: Tapete de Giardia

Os trofozoítos aderem à mucosa intestinal através de discos suctoriais, causando atrofia das microvilosidades e criando uma barreira mecânica que impede a absorção de nutrientes.

Síndrome de Má Absorção

Característica da fase crônica:

Esteatorreia:

Fezes gordurosas (esteatorreia), fétidas e que boiam.
Distensão abdominal e flatulência excessiva.
Perda de peso e déficit de crescimento.
Intolerância à lactose secundária.

Trofozoíto com flagelos visíveis.

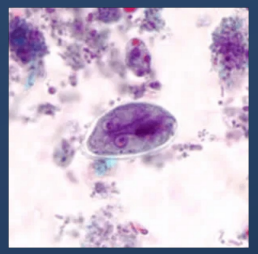

Cisto ovalado infectante.

Giardíase: Desafios Diagnósticos

Métodos Parasitológicos

Exame Parasitológico de Fezes (EPF)

Método padrão. Busca de cistos (fezes formadas) ou trofozoítos (fezes diarreicas). O método de Faust (centrífugo-flutuação) é preferível para cistos.

Sensibilidade

1 Amostra ~50 - 70%

3 Amostras > 90%

(Fenômeno da Excreção Intermitente

Amostras (Dias alternados)

Métodos Alternativos

Pesquisa de Antígeno (ELISA/Imunocromatografia)

Detecta coproantígenos específicos (GSA-65). Alta sensibilidade e especificidade. Útil para triagem em larga escala ou quando a microscopia é negativa mas a suspeita clínica persiste.

Métodos Invasivos

Aspirado duodenal ou biópsia jejunal (durante endoscopia). Reservado para casos de difícil diagnóstico ou para avaliação de atrofia vilositária (diagnóstico diferencial com Doença Celíaca).

Ponto de Atenção

Um único EPF negativo **NÃO** exclui o diagnóstico de Giardíase. A coleta seriada é mandatória antes de descartar a hipótese.

Giardíase: Arsenal Terapêutico

Fármaco.	Posologia	Observações
Tinidazol	2 g (Adulto) - Dose Única	Alta taxa de cura (>90%).
Secnidazol	50 mg/kg ou 30 mg/kg (Criança)	
Metronidazol	250 mg 3x/dia (5 a 7 dias) 15 mg/kg/dia (3 tomadas)	Melhor adesão Baixo custo. Mais efeitos colaterais.
Albendazol	400 mg/dia (5 dias)	Alternativa eficaz Menor toxicidade.
Nitazoxanida	1-3 anos: 100 mg 2x/dia; 4-11 anos: 200 mg 2x/dia; ≥12 anos: 500 mg 2x/dia — todos por 3 dias	

Alerta

O consumo de álcool é estritamente proibido durante e até 3 dias após o uso de Nitroimidazóis (Metronidazol, Tinidazol, Secnidazol)

Manejo Pós-Tratamento

A intolerância à lactose pode persistir por 2 a 4 semanas após a cura parasitológica devido à lesão das microvilosidades. Recomenda-se dieta com baixo teor de lactose nesse período.

Protozoários: Mecanismos de Lesão

Efeito de Atapetamento

Giardíase

Barreira física na mucosa → Má absorção (gorduras/vitaminas).

Clínica: Esteatorreia e flatulência.

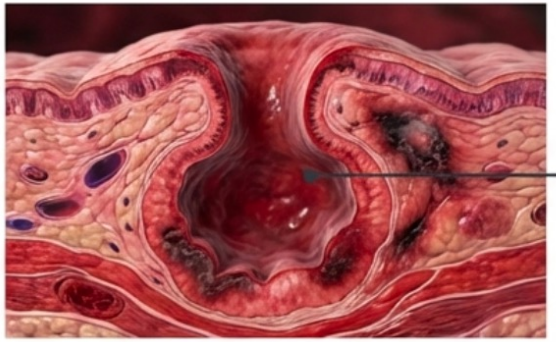

Úlcera em "Botão de Camisa"

Amebíase

Invasão tecidual profunda.

Complicação: Abscesso Hepático Amebiano (Febre + Dor em Hipocôndrio Direito).

Amebíase: A Invasão Tecidual

- **Diferença da Giardia:** A *Entamoeba histolytica* destrói tecidos.
- **Complicação Extra-Intestinal:** Abscesso Hepático Amebiano.
- **Sinais:** Febre, dor no hipocôndrio direito.

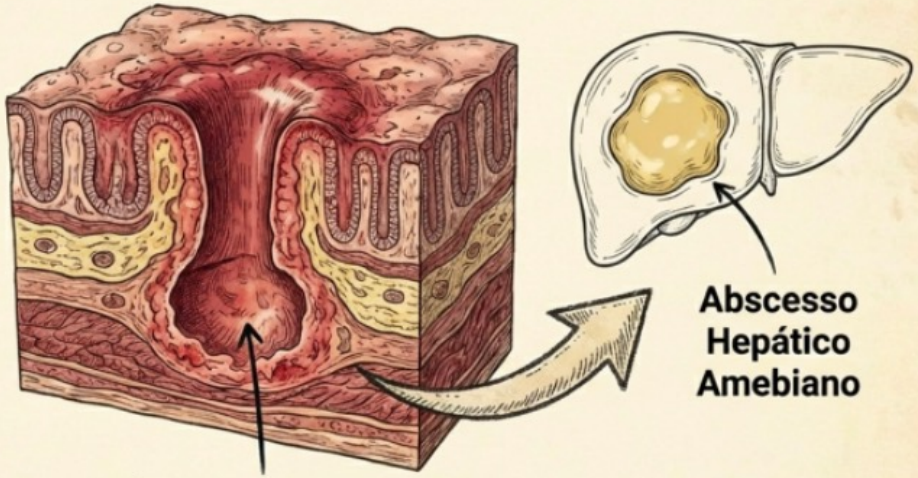

Giardíase: A Barreira Física

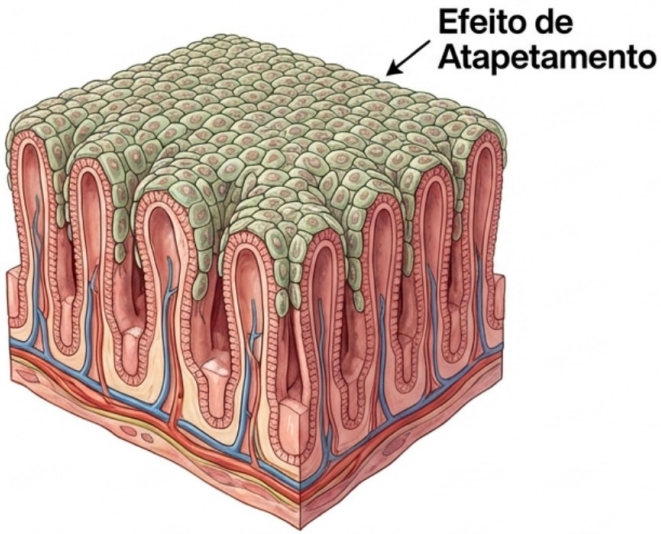

- **Mecanismo:** Adesão à mucosa criando barreira mecânica.
- **Consequência:** Má absorção de gorduras e vitaminas.
- **Clínica:** Esteatorreia e flatulência fétida.

Cryptosporidium sp.: O Coccídio Oportunista

Epidemiologia e Transmissão:

Protozoário coccídio, principal causa de diarreia hídrica em crianças imunossuprimidas. Transmissão fecal-oral via água e alimentos. Oocistos são altamente resistentes ao cloro — fervura ou filtração fina são necessárias para eliminação.

Diagnóstico e Tratamento:

Coloração de Ziehl-Neelsen modificada (padrão-ouro): oocistos coram vermelho sobre fundo azul. Pesquisa de antígeno fecal (ELISA/imunocromatografia): alta sensibilidade. PCR: método confirmatório. Tratamento: imunocompetentes — Nitazoxanida 3 dias. Imunossuprimidos — restauração imune (TARV em HIV+) é o pilar central; Nitazoxanida tem eficácia limitada nesse grupo.

Quadro Clínico

Imunocompetentes: diarreia aquosa autolimitada (1 a 2 semanas), dor abdominal em cólica, febre baixa.

Imunossuprimidos (HIV/AIDS, transplantados, corticoterapia): diarreia crônica grave (até 10 L/dia), colangiopatia, pode ser fatal sem tratamento.
Ingestão de oocistos esporulados em água ou alimentos contaminados
Esporozoítos infectam enterócitos — replicação intracelular mas extracitoplasmática.

Caso Clínico 8

Uma paciente de 5 anos apresenta prurido anal intenso, predominantemente noturno, que tem causado insônia e irritabilidade. Durante o exame físico, o pediatra nota escoriações perianais e a mãe relata que a criança também apresentou um episódio de vulvovaginite recente.

Considerando o manejo adequado, assinale a alternativa correta:

A) O diagnóstico deve ser feito preferencialmente pelo Exame Parasitológico de Fezes (EPF) convencional por sedimentação.

B) O tratamento de escolha é a Ivermectina em dose única, sem necessidade de repetição.

C) A repetição da dose do anti-helmíntico após 2 semanas é desnecessária, pois o fármaco elimina tanto os vermes quanto os ovos.

D) Além do tratamento da criança, deve-se orientar o tratamento de todos os contatantes domiciliares e a lavagem das roupas de cama sem sacudi-las.

E) O quadro de vulvovaginite é uma coincidência clínica e não possui relação com a parasitose.

Caso Clínico 8

Resposta:D

Comentário: Devido à facilidade de reinfecção e autoinfecção, o tratamento familiar é essencial. O diagnóstico padrão-ouro é o método da fita gomada (Graham), pois o EPF comum raramente detecta os ovos, que são depositados na região perianal e não nas fezes.

Enterobíase: Epidemiologia e Ciclo de Vida

Infecção cosmopolita, extremamente contagiosa, comum em crianças em idade escolar e pré-escolar. A transmissão ocorre pessoa a pessoa, sem necessidade de solo para maturação.

- **1. Ingestão de Ovos**
  Ovos infectantes são ingeridos (mãos contaminadas, poeira).
- **2. Eclosão e Maturação**
  Larvas eclodem no intestino delgado e adultos habitam o ceco.
- **3. Migração Noturna**
  Fêmeas grávidas migram para a região perianal à noite para oviposição.
- **4. Prurido e Reinfecção**
  Ovos causam prurido intenso -> Coçadura -> Contaminação das mãos.

Enterobius vermicularis (Oxiúrus).

Transmissão	Direta, Indireta, Retroinfecção
Viabilidade do Ovo	2 a 3 semanas (ambiente)
Sintoma Cardeal	Prurido Anal Noturno

Enterobíase: Diagnóstico e Manejo Familiar

Diagnóstico

Método de Graham (Fita Gomada)

Padrão-ouro. Aplicação de fita adesiva transparente na região perianal pela manhã, antes da higiene ou defecação, para captura dos ovos.

Nota sobre EPF

O Exame Parasitológico de Fezes convencional tem sensibilidade < 5%, pois as fêmeas não ovipõem no lúmen intestinal.

Medidas de Higiene (Essenciais)

Corte rente das unhas (evitar reinfecção).

Banho matinal diário.

Troca frequente de roupa de cama e íntima.

Limpeza doméstica com pano úmido (não varrer).

Protocolo Terapêutico

Pamoato de Pirantel
11 mg/kg (Max 1g) - Dose Única

Albendazol 400 mg - Dose Única

Mebendazol 100 mg - Dose Única

Regra de Ouro

Tratar **TODOS** os coabitantes simultaneamente, independente de sintomas, e repetir a dose em 14 dias.

Caso Clínico 9

Um interno de medicina atende uma criança de 12 anos com quadro de disenteria grave (sangue e muco nas fezes) associado a tenesmo e dor abdominal. A colonoscopia revelou úlceras de base larga e boca estreita ("fundo de garrafa") na mucosa colônica.

Sobre essa patologia, qual a conduta terapêutica completa recomendada?

A) Metronidazol isolado por 3 dias para eliminação de cistos e trofozoítas.

B) Nitazoxanida em dose única, por ser o fármaco de maior espectro para protozoários.

C) Uso de amebicida tecidual (Metronidazol ou Tinidazol) seguido obrigatoriamente de um amebicida luminal (Etofamida ou Teclozana).

D) Prescrição de Corticosteroides para reduzir a inflamação da colite amebiana aguda.

E) Apenas hidratação oral, reservando o tratamento farmacológico para casos de abscesso hepático.

Caso Clínico 9

Resposta: C

Comentário: Nas formas invasivas, o Metronidazol elimina os trofozoítas nos tecidos, mas é pouco eficaz contra os cistos na luz intestinal. O uso do amebicida luminal é o que garante que o paciente não continue sendo um portador assintomático e evita recidivas.

Caso Clínico 10

Paciente de 15 anos, apresenta quadro de parestesias em extremidades, glossite (língua lisa e dolorosa) e fadiga. Relata consumo frequente de peixe cru (sushi e sashimi). O hemograma mostra anemia com VCM elevado (macrocitose) e neutrófilos hipersegmentados.

Qual o parasita mais provavelmente associado a este quadro e sua fisiopatologia?

A) Ancylostoma duodenale, por consumo de ferro.

B) Diphyllobothrium latum, por competir com o hospedeiro pela absorção de Vitamina B12 no íleo.

C) Schistosoma mansoni, por causar hipertensão portal e hiperesplenismo.

D) Taenia saginata, devido à má absorção crônica de folatos.

E) Ascaris lumbricoides, por causar consumo proteico-calórico excessivo.

Caso Clínico 10

Resposta:B

Comentário: O Diphyllobothrium latum (tênia do peixe) tem grande afinidade pela vitamina B12, podendo absorver até ~80% da vitamina ingerida pelo hospedeiro, levando à anemia megaloblástica e danos neurológicos.

Diphyllobothrium latum: A Tênia do Peixe

Epidemiologia e Transmissão

Cestódeo adquirido através da ingestão de **peixes de água doce crus ou mal cozidos** (salmão, truta, lúcio) contendo larvas plerocercoides.
É o maior parasita humano, podendo atingir de **3 a 10 metros** de comprimento no intestino delgado.

Quadro Clínico Geral

A maioria das infecções é assintomática ou oligossintomática, apresentando desconforto abdominal inespecífico, diarreia intermitente e fadiga.

Característica Única: Déficit de B12

Diferente de outros cestódeos, o *D. latum* possui alta afinidade pela **Vitamina B12**, competindo ativamente com o hospedeiro.

Em infecções prolongadas ou maciças, isso leva à **Anemia Megaloblástica** (Macrocítica) e potenciais neuropatias associadas.

Absorção pelo Parasita ~80% da B12 ingerida

Localização Jejuno Proximal

Difilobotríase: Diagnóstico e Tratamento

Diagnóstico

Exame Parasitológico de Fezes (EPF)

Identificação de ovos operculados (semelhantes aos de trematódeos) ou proglotes eliminadas nas fezes.

História Clínica

Ingestão recente de peixe de água doce cru, malcozido ou defumado.

Achados Laboratoriais

Hemograma pode revelar anemia megaloblástica (VCM elevado) e eosinofilia moderada. Dosagem de Vitamina B12 sérica reduzida.

Abordagem Terapêutica

Medicamento	
Praziquantel	Tratamento de escolha. 5 a 10 mg/kg - Dose Única
Niclosamida	2 g (Adultos) - Dose Única Alternativa eficaz.

Reposição Vitamínica

Em pacientes com anemia megaloblástica ou sintomas neurológicos associados, a reposição parenteral de **Vitamina B12 (Cianocobalamina)** é mandatória, além da desparasitação.

Caso Clínico 11

A Organização Mundial da Saúde (OMS) e o Ministério da Saúde recomendam estratégias de quimioprofilaxia em massa em áreas onde a prevalência de parasitoses intestinais ultrapassa 20%.

Sobre as medidas de controle e prevenção, analise as afirmações:

I.O tratamento com Albendazol a cada 6 ou 12 meses em escolas é uma estratégia eficaz para reduzir a carga parasitária populacional.

II.A filtração da água é suficiente para eliminar todos os protozoários, tornando a fervura desnecessária em qualquer situação.

III.O aumento da cobertura de saneamento básico acima de 80% está correlacionado à redução de até 50% na prevalência de helmintíases.

IV.O prolapso retal é uma complicação clássica da tricuríase (Trichuris trichiura) em crianças com alta carga parasitária.

São corretas:

A) I e II, apenas.

B) I, III e IV, apenas.

C) II e III, apenas.

D) III e IV, apenas.

E) I, II, III e IV.

Caso Clínico 11

Resposta:B

Comentário: A afirmação II está incorreta porque cistos de Cryptosporidium, por exemplo, são altamente resistentes ao cloro e, dependendo da porosidade do filtro, podem exigir fervura da água para eliminação completa.

Caso Clínico 12

Uma criança de 8 anos é levada à urgência após apresentar uma crise convulsiva tónico-clónica generalizada. A mãe nega febre ou antecedentes patológicos. A tomografia computorizada (TC) de crânio revela a presença de três lesões quísticas com um ponto excêntrico hipersinal no seu interior, localizadas no parênquima cerebral, sem edema perilesional significativo.

Considerando o diagnóstico de neurocisticercose, assinale a opção correta:

A) A fase observada na TC é a fase granular calcificada, que indica a morte do parasita e dispensa tratamento específico.

B) O paciente adquiriu a infeção através da ingestão de carne de porco mal cozida contendo cisticercos.

C) A fase quística (viável) deve ser tratada com antiparasitários (Albendazol ou Praziquantel) associados a corticosteroides para evitar a resposta inflamatória à morte do parasita.

D) A punção lombar é o primeiro passo obrigatório para o diagnóstico, visando identificar o ADN do parasita no líquido cefalorraquidiano.

E) O isolamento respiratório do paciente é necessário, dada a alta taxa de transmissão de ovos entre contactos próximos.

Caso Clínico 12

Resposta:C

Comentário: O tratamento da neurocisticercose em fase quística viável requer o uso de antiparasitários para eliminar as larvas. Contudo, a morte do parasita liberta antigénios que geram uma resposta inflamatória intensa, podendo agravar os sintomas ou causar edema cerebral; por isso, o uso de corticosteroides (como a dexametasona) é mandatório antes e durante o tratamento.

Caso Clínico 13

Um adolescente de 14 anos apresenta febre alta, dor intensa no hipocôndrio direito e hepatomegalia dolorosa. Relata quadro de diarreia com muco e sangue há três semanas. A ecografia abdominal mostra uma coleção líquida única, de 6 cm, no lobo direito do fígado.

Sobre esta complicação da amebíase, é correto afirmar que:

A) O diagnóstico de abscesso hepático amebiano exclui a necessidade de tratar a forma intestinal da doença.

B) A aspiração percutânea do abscesso é a primeira linha de tratamento para todos os pacientes.

C) O tratamento de eleição é o Metronidazol por 7 a 10 dias, seguido obrigatoriamente de um amebicida luminal (como a Etofamida) para erradicar os quistos intestinais.

D) A presença de eosinofilia acima de 20% no hemograma é o marcador mais sensível para o diagnóstico de abscesso amebiano.

E) O abscesso hepático amebiano é causado pela migração retrógrada de vermes adultos através do colédoco.

Caso Clínico 13

Resposta : C

Comentário: O Metronidazol é eficaz contra a forma tecidual (invasiva) da Entamoeba histolytica, mas não elimina os quistos na luz intestinal. Para evitar recidivas e a manutenção do estado de portador, deve-se administrar um amebicida luminal após o tratamento sistémico. A drenagem é reservada para abscessos com risco de rutura ou sem resposta clínica ao tratamento.

Caso Clínico 14

Uma criança de 5 anos, com desnutrição crónica, é trazida ao serviço de saúde com queixa de diarreia crónica com sangue e esforço evacuatório doloroso (tenesmo). Durante um episódio de evacuação, a mãe observou a exteriorização de uma "massa avermelhada" pelo ânus, que retornou espontaneamente.

Esta complicação é característica de qual parasitose e qual a conduta imediata?

A) Ascaridíase; conduta: redução manual e uso de óleo mineral.

B) Tricuríase (Trichuris trichiura); conduta: redução manual suave com compressas húmidas e tratamento com Albendazol ou Mebendazol.

C) Estrongiloidíase; conduta: hidratação venosa e uso de Ivermectina.

D) Oxiuríase; conduta: higiene perianal e uso de fita gomada para diagnóstico.
E) Amebíase; conduta: tratamento com Metronidazol venoso imediato.

Caso Clínico 14

Resposta:B

Comentário: O prolapso retal é uma complicação clássica da tricuríase grave em crianças desnutridas. A fixação de numerosos vermes na mucosa do cólon e reto causa inflamação, edema e aumento do peristaltismo (tenesmo), levando à protrusão da mucosa retal. O tratamento envolve a redução do prolapso e a eliminação da carga parasitária.

Trichuris trichiura: Epidemiologia e Ciclo de Vida

Biologia e Transmissão

Conhecido como verme-chicote pela morfologia típica: extremidade anterior fina e posterior espessa. Adultos habitam o ceco e cólon ascendente, onde inserem a extremidade anterior na mucosa.

Epidemiologia

Distribuição cosmopolita; alta prevalência em regiões tropicais úmidas com saneamento precário. Crianças em idade escolar são o grupo mais acometido. Frequentemente encontrada em coinfecção com Ascaris lumbricoides, compartilhando os mesmos mecanismos de transmissão fecal-oral.

Ovo de Trichuris trichiura (barril com tampões polares).

Ciclo de Vida (Monoxênico)

Transmissão: Fecal-oral, pela ingestão de ovos embrionados presentes no solo contaminado (geofagia, alimentos mal lavados, água). Os ovos necessitam de 2 a 4 semanas no solo para se tornarem infectantes.

Não há ciclo pulmonar.

Adultos fixam-se à mucosa do ceco e cólon ascendente inserindo a porção anterior na parede intestinal.

Período pré-patente: 60 a 90 dias após a ingestão dos ovos infectantes.

Trichuris trichiura: A Tricuríase

Biologia e Habitat

Conhecido como "verme-chicote" devido à sua morfologia. Habita o ceco e o cólon ascendente, onde insere sua extremidade anterior na mucosa.

Quadro Clínico

A gravidade depende da carga parasitária:

Infecções Leves: Assintomáticas.

Infecções Maciças (Síndrome Disentérica): Diarreia crônica com muco e sangue, dor abdominal, tenesmo, anemia e desnutrição.

Prolapso Retal

Em crianças desnutridas com infecção maciça, o tenesmo intenso e o relaxamento do esfíncter anal podem levar à exteriorização da mucosa retal, onde frequentemente se visualizam vermes aderidos.

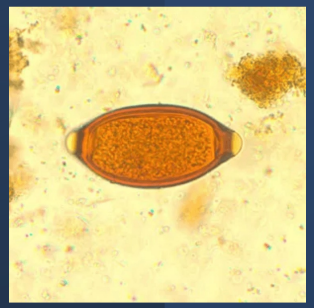

Ovo de Trichuris trichiura com formato característico de barril e tampões polares.

Tricuríase: Diagnóstico e Abordagem Terapêutica

Diagnóstico

Exame Parasitológico de Fezes (EPF)

Identificação dos ovos característicos em formato de barril com tampões polares hialinos.

Visualização Direta

Em casos de prolapso retal, vermes adultos podem ser vistos aderidos à mucosa evertida.

Colonoscopia

Indicada em quadros de disenteria crônica para diagnóstico diferencial (Doença Inflamatória Intestinal). Aspecto de "Bolo de Coco" em infecções maciças.

Tratamento Farmacológico

Mebendazol 100 mg 2x/dia por 3 dias

Alta eficácia (>90%).

Albendazol 400 mg 1x/dia por 3 dias

Atenção: Dose única é pouco eficaz.

Ivermectina 200 mcg/kg/dia por 3 dias

Alternativa para casos resistentes.

Manejo do Prolapso Retal

Redução manual suave (com sedação se necessário), correção da desnutrição e tratamento antiparasitário imediato.

Caso Clínico 15

Um paciente pediátrico em tratamento para síndrome nefrótica com altas doses de prednisolona desenvolve subitamente um quadro de dor abdominal, distensão, vómitos e choque séptico por Escherichia coli. O hemograma não revela eosinofilia.

Neste cenário, a hipótese de Síndrome de Hiperinfeção por Strongyloides stercoralis deve ser considerada porque:

A) A ausência de eosinofilia exclui definitivamente a presença de parasitoses.

B) O uso de corticosteroides pode suprimir a eosinofilia e estimular a autoinfeção interna, permitindo que as larvas transportem bactérias entéricas para a corrente sanguínea.

C) A E. coli é um simbionte obrigatório do Strongyloides e sua presença no sangue confirma a ingestão de ovos infectantes.

D) O tratamento deve ser feito apenas com antibióticos de largo espetro, pois as larvas morrem naturalmente com a febre.

E) A prednisolona aumenta a barreira mucosa intestinal, dificultando o diagnóstico pelo exame de fezes.

Caso Clínico 15

Resposta:B

Comentário: Na estrongiloidíase, os corticosteroides podem disparar a transformação maciça de larvas no intestino. Ao penetrarem na parede intestinal para a circulação (ciclo de autoinfeção), as larvas carregam bactérias da flora intestinal (como a E. coli), causando sépsis de repetição. A ausência de eosinofilia é comum em casos graves devido à própria ação do corticoide ou à exaustão imunitária.

Caso Clínico 16

Criança de 9 anos apresenta quadro súbito de dor intensa no quadrante superior direito do abdome, náuseas e icterícia obstrutiva leve. A ecografia abdominal revela a presença de uma estrutura linear, hiperecogênica e móvel no interior do colédoco.

Sobre esta complicação da ascaridíase, assinale a opção correta:

A) A conduta inicial deve ser a administração imediata de Albendazol para matar o verme dentro da via biliar.

B) Tratamento inicial conservador, visto que a grande maioria dos vermes (cerca de 80% a 90%) regressa espontaneamente ao duodeno no espaço de 48 a 72 horas.

C) O diagnóstico diferencial principal é a hepatite A, que apresenta a mesma imagem ecográfica.

D) A migração para a via biliar ocorre exclusivamente durante o ciclo pulmonar (Síndrome de Loeffler).

E) O tratamento é exclusivamente cirúrgico (coledocotomia), não havendo espaço para tratamento conservador.

Caso Clínico 16

Resposta:B

Comentário: O tratamento da migração ectópica de Ascaris lumbricoides para as vias biliares (ascaridíase biliar) é, inicialmente, conservador, visto que a grande maioria dos vermes (cerca de 80% a 90%) regressa espontaneamente ao duodeno no espaço de 48 a 72 horas.

Abaixo estão os pilares do tratamento:

1. Manejo Clínico Inicial (Conservador)

O objetivo é reduzir a irritabilidade biliar e permitir a migração espontânea do parasita de volta para o intestino delgado.

Internamento e Jejum: Suspensão da alimentação oral para reduzir o estímulo à contração da vesícula biliar e relaxar o esfíncter de Oddi.

Hidratação Venosa: Reposição de líquidos e correção de eventuais distúrbios eletrolíticos.

Analgesia e Antiespasmódicos: Utilização de medicação para o controlo da dor e para promover o relaxamento da musculatura lisa biliar, facilitando a saída do verme.

Antibioterapia: Indicada apenas se houver evidência de infeção secundária (colangite ou colecistite aguda).

Antiparasitários na Gestação — Segurança e Conduta

Pamoato de Pirantel: seguro em todos os trimestres — 1ª escolha para Enterobiose e Ancilostomíase na gestação. Praziquantel: aceitável após 1° trimestre para Teníase e Esquistossomose. Metronidazol: evitar no 1° trimestre; aceitável no 2° e 3° se benefício supera o risco (Giardíase, Amebíase).

Princípio Geral

Na gestação, o risco da parasitose não tratada (anemia, desnutrição, prematuridade, hiperinfecção por Strongyloides) frequentemente supera o risco do antiparasitário.
A decisão deve ser individualizada e compartilhada com a gestante.

Albendazol e Mebendazol: CONTRAINDICADOS no 1° trimestre (teratogênicos em estudos animais — categoria C/D).

Tinidazol e Secnidazol: evitar no 1° trimestre; dados insuficientes para uso seguro na gestação.

Ivermectina: categoria C — dados humanos limitados; evitar no 1° trimestre; usar apenas se benefício claro.